

# Hiperparatiroidismo primario. Experiencia inicial con cirugía de mínima invasión

Acad. Dr. Jorge Cervantes-Castro, \* Acad. Dr. Guillermo Rojas-Reyna, \* Dr. Francisco Manzano-Alba, \*\* Dr. Alexander Krouham-Litchi, \*\* Dr. Rafael García, \*\*\* Dr. Carlos Ortíz-Hidalgo, \*\*\*\* Dr. Javier Baquera-eredia \*\*\*\*\*

## Resumen

La causa más común de hiperparatiroidismo primario es el adenoma. La curación de la enfermedad se logra sólo al detectar y eliminar esta neoplasia benigna. La cirugía tradicional en casos de hiperparatiroidismo primario involucra grandes incisiones con disección extensa y búsqueda de las cuatro glándulas paratiroides, hasta identificar y reseca el adenoma, procedimiento que requería un tiempo considerable, con importante potencial para morbilidad. Con el advenimiento de técnicas modernas para la localización preoperatoria de los adenomas y el uso del detector de rayos gamma durante la cirugía, es ahora posible efectuar estos procedimientos con métodos de invasión mínima en unidades de corta estancia.

**Palabras clave:** hiperparatiroidismo primario, cirugía radioguiada, cirugía de mínima invasión.

## Summary

The most common cause of primary hyperparathyroidism is an adenoma. The sole cure for this disease is correct localization and extirpation of this benign neoplasm. The traditional surgical approach for primary hyperparathyroidism involved a large cervical incision and extensive dissection to identify the four parathyroid glands, localizing and resecting the adenoma. This procedure was time-consuming and had a significant potential for morbidity. With the introduction of modern diagnostic procedures, it is now possible to obtain pre-operative localization of the adenoma and to use minimally invasive techniques to resect it with the aid of a radio-guided gamma probe. The procedure can be done in outpatient units with minimal discomfort to patients.

**Key words:** Primary hyperparathyroidism, Radio-guided surgery, Minimally invasive surgery.

## Introducción

La frecuencia con que se diagnostica el hiperparatiroidismo primario ha cambiado significativamente. A partir de la introducción del monitoreo bioquímico automatizado, que incluye la determinación de calcio sérico, a principios de los 70, se observó un importante incremento en el número de casos diagnosticados de hiperparatiroidismo primario<sup>(1)</sup>.

En la actualidad se distinguen cuatro presentaciones clínicas de hiperparatiroidismo primario: a) hiperparatiroidismo asintomático; b) hiperparatiroidismo sintomático; c) hi-

perparatiroidismo asociado a nefrolitiasis y a enfermedad ósea; y d) crisis paratiroidea.

El espectro de manifestaciones puede ser muy amplio, e incluye: osteítis fibrosa quística y tumores pardos, nefrolitiasis, insuficiencia renal, alteraciones en el equilibrio ácido-base con hipofosfatemia e hipomagnesemia, trastornos neuromusculares como fatiga y debilidad, trastornos neuropsiquiátricos, hipertensión arterial, hipertrofia ventricular izquierda, calcificaciones de válvulas aórtica y mitral, etc.

Aunque 80% de los pacientes diagnosticados se presenta asintomático<sup>(2)</sup>, al interrogatorio dirigido, es frecuente la identificación de malestares inespecíficos de larga evolución como fatiga, debilidad, anorexia, depresión y trastornos cognoscitivos y neuromusculares<sup>(3)</sup>.

Precisamente en función de la importancia que tiene el hiperparatiroidismo primario en cuanto a las alteraciones en la calidad de vida del individuo, así como por el potencial de desarrollo de complicaciones crónicas, es que se justifica el tratamiento quirúrgico y la técnica recomendada era la exploración cervical bilateral sin estudios previos de localización.

Tradicionalmente, la cirugía del hiperparatiroidismo primario involucra incisiones cervicales muy amplias, con colgajos superior e inferior de platismo, división de los músculos pretiroideos, disección completa de ambos lóbulos de la glándula tiroidea, identificación de los nervios recurrentes laríngeos,

\* Departamento de Cirugía. Hospital ABC.

\*\* Endocrinólogo. Hospital ABC.

\*\*\* Departamento de Medicina Nuclear. Hospital ABC.

\*\*\*\* Departamento de Patología. Hospital ABC.

### Solicitud de sobretiros:

Acad. Dr. Jorge Cervantes-Castro.

ABC. Hospital - Consultorio 508.

Av. Observatorio esq. Sur 136

Col. Américas,

C.P. 01120. México, D.F.

Tel. 5272-3410 Fax 5516-9970

E-mail: MDjccervantes@hotmail.com

Recibido para publicación: 14-12-2001.

Aceptado para publicación: 05-04-2002.

de las cuatro glándulas paratiroides y en ocasiones, la búsqueda de paratiroides ectópicas por medio de incisiones extensas en el cuello o incluso por esternotomía media<sup>(4-8)</sup>. Con los adelantos en las técnicas de cirugía de invasión mínima<sup>(9-11)</sup> y recientemente con el apoyo de la centellografía paratiroidea y el uso del detector de rayos gamma durante la cirugía<sup>(12,13)</sup>, es posible efectuar esta operación en unidades de corta estancia, con excelentes resultados.

En una revisión de la literatura mexicana, se encontraron pocos trabajos respecto a esta modalidad de tratamiento, por lo que se cree de interés publicar nuestra experiencia inicial en el Hospital ABC con esta novedosa técnica.

### Material y métodos

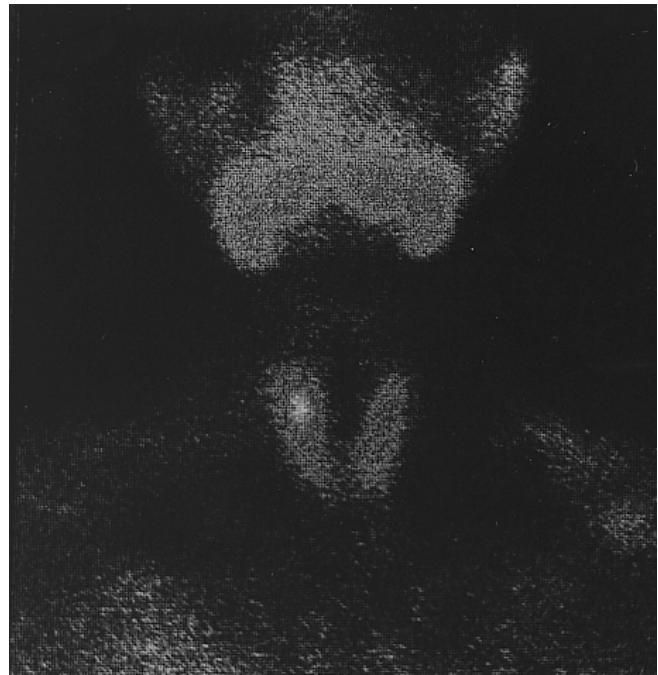
En un periodo de 12 meses, entre noviembre del 2000 a diciembre del 2001, se operaron seis pacientes con hiperparatiroidismo primario con técnicas de invasión mínima radioguiada en el Hospital ABC. Fueron cinco mujeres y un hombre, con edades de 23, 45, 56, 63, 65 y 75, promedio 54.5 años.

#### Caso 1

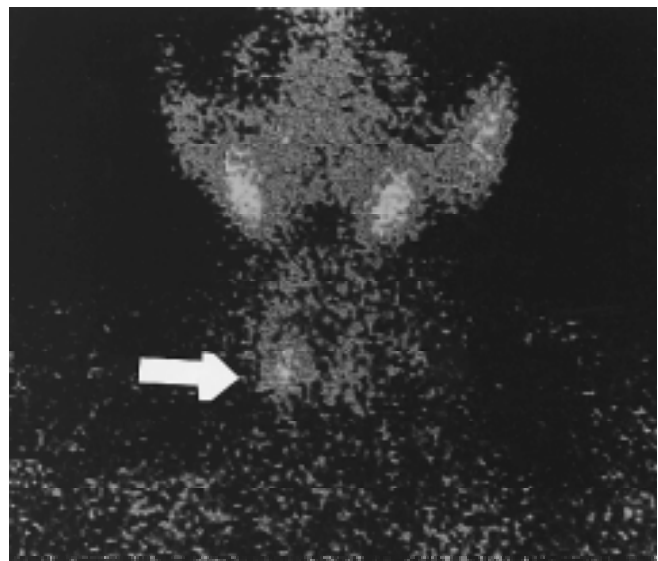
Mujer de 23 años con historia de litiasis renal derecha que requirió litotripsia. Sus pruebas de laboratorio revelaron hipercalcemia de 12.2, con hipofosfatemia de 1.9. La determinación de paratohormona (PTH) fue de 111 (normal de 10-65). El gammagrama demostró posible adenoma en la región del polo superior del lóbulo derecho de la tiroides (Figura 1). Se internó en el hospital y bajo anestesia general fue explorada por medio de una incisión lateral de 2.5 cm de longitud y auxiliados con el detector gamma, se le resecó adenoma de paratiroides de 1.3 x 0.8 cm con peso de 0.462 g en procedimiento de 40 minutos de duración. Abandonó el hospital 20 horas después con calcio de 8.5 y fósforo de 2.5. Una semana después su determinación de PTH fue normal.

#### Caso 2

Mujer de 56 años a quien se le encontró hipercalcemia de 11.5 y fósforo del 2.1 en revisión anual rutinaria. Por persistencia de la hipercalcemia se le estudió encontrándose elevación de la PTH (152) y en medicina nuclear se localizó lesión a nivel del polo inferior derecho de la tiroides (Figura 2). Fue explorada por medio de incisión de 3 cm en el lado derecho del cuello y con el detector gamma se localizó en el surco traqueoesofágico y resecó adenoma de 2.5 x 1.0 cm. El tiempo operatorio fue de 45 minutos. El peso del adenoma fue de 0.850 g. Evolucionó satisfactoriamente y abandonó el hospital 24 horas más tarde con calcio de 9.3 y fósforo de 3.9. Unas semanas después su PTH, calcio y fósforo eran normales.



**Figura 1.** Gammagrama que muestra la captación de SES-TAMIBI marcado con Tecnecio 99m en el área del polo superior del lóbulo derecho de la tiroides.



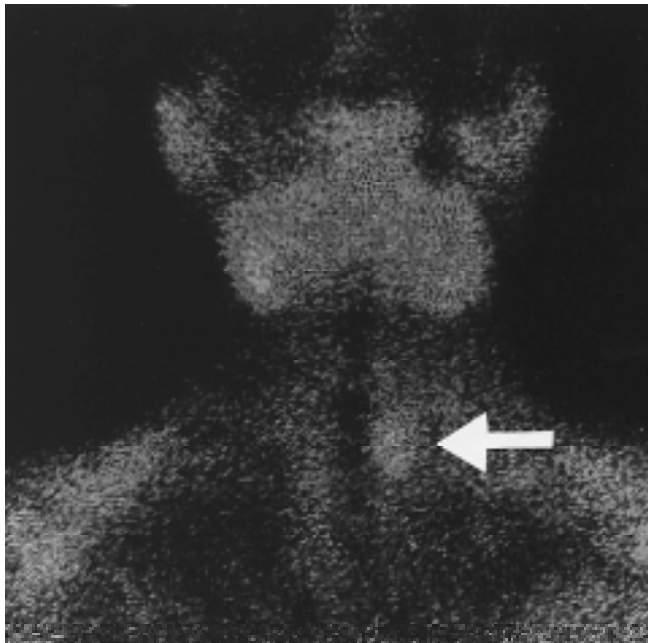
**Figura 2.** Estudio de medicina nuclear que revela captación del radiofármaco a nivel del polo inferior del lóbulo derecho de la tiroides.

## Caso 3

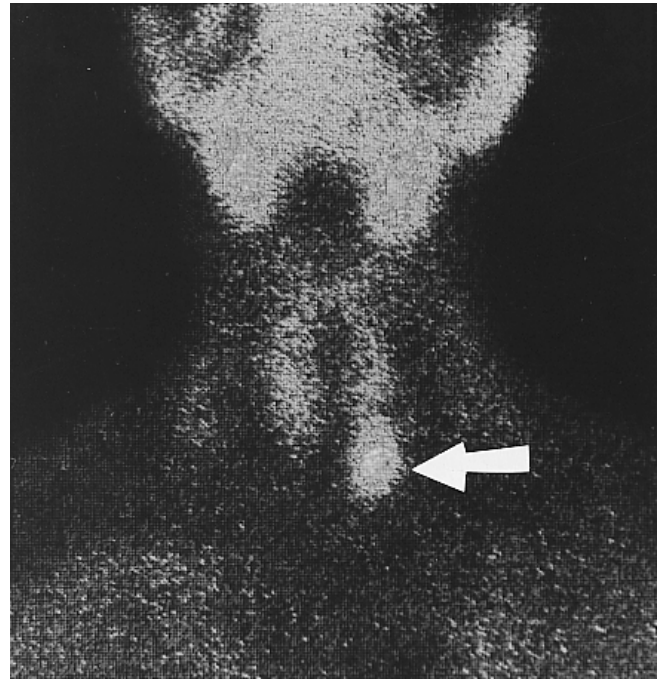
Masculino de 65 años con hipercalcemia persistente descubierta en examen médico anual. Tenía el antecedente de cirugía por hiperparatiroidismo debido a hiperplasia de glándulas paratiroides tratado con resección de 3 1/2 glándulas 20 años antes. El estudio de medicina nuclear mostró área anómala en región superior y posterior del lóbulo tiroideo izquierdo (Figura 3). Sus datos de laboratorio el día del ingreso fueron calcio de 13.6, fósforo 2, PTH 118 (10-65). Fue explorado por medio de incisión transversal alta de 3 cm en el lado izquierdo del cuello encontrando con ayuda del detector gamma, adenoma de 1.8 cm, con peso de 0.176 g. Abandonó el hospital 24 horas más tarde con calcio de 9.3 y fósforo de 2.7. La PTH, calcio y fósforo fueron normales en la revisión postoperatoria una semana después.

## Caso 4

Mujer de 75 años con hipercalcemia persistente además de fósforo bajo y PTH elevada. El gammagrama reveló lesión en mediastino anterior y superior (Figura 4). Ingresó al hospital con calcio de 11.7, fósforo de 2.1 y PTH de 187 (10-65). Fue explorada por medio de incisión transversal de 3 cm en el lado izquierdo de región supra-esternal. Se localizó la lesión en el cuerno superior del timo y se resecó adenoma de 1.4 x 1.2 cm cuyo peso fue de 1.75 g.



**Figura 3.** Gammagrama de paratiroides con área de sospecha de adenoma en la región del polo superior tiroideo izquierdo.



**Figura 4.** Gammagrama de paratiroides que revela foco de captación del MIBI en el mediastino anterior.

Evolucionó bien y abandonó el hospital al día siguiente con calcio de 8.5 y fósforo de 3.5. Una semana después seguía con cifras normales de calcio, fósforo y PTH.

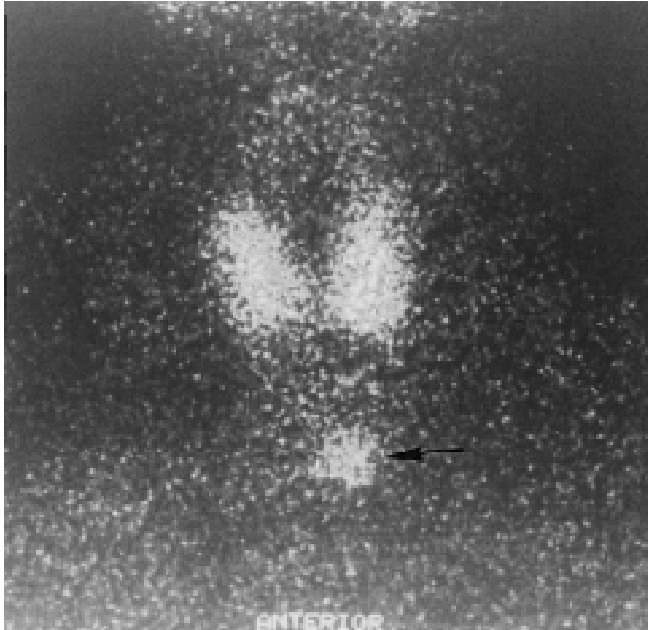
## Caso 5

Mujer de 63 años con marcada fatiga e irritabilidad. El examen físico fue normal. Su perfil bioquímico reveló hipercalcemia e hipofosfatemia persistentes, con cifras de 11.7 y 2.1 respectivamente. La PTH estaba también elevada en 127. Un gammagrama reveló la lesión en el área del polo inferior del lóbulo izquierdo de la tiroides (Figura 5). Fue explorada bajo anestesia general por medio de una incisión de 2.5 cm en el lado izquierdo del cuello y con ayuda del detector gamma se localizó y resecó adenoma de 1.7 x 1.2 cm que pesó .945 g. El procedimiento quirúrgico tuvo duración de 30 minutos. La recuperación fue normal y abandonó el hospital 18 horas después con calcio de 9.1 y fósforo de 2.5. Una semana más tarde sus cifras de calcio y fósforo eran de 9.3 y 4.0 respectivamente. Estaba asintomática.

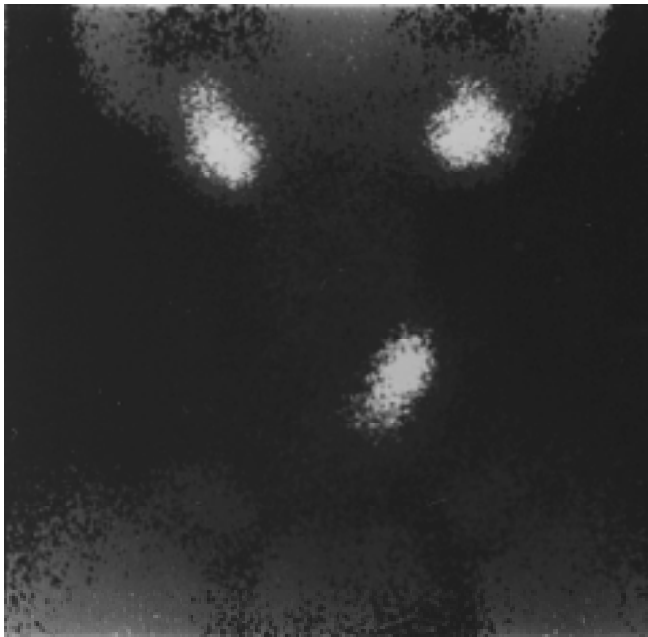
## Caso 6

Mujer de 45 años con astenia, adinamia e irritabilidad. Sus estudios revelaron hipercalcemia de 11.7, hipofosfatemia de 1.2 y determinación de PTH de 476 (10-65). El exa-

men físico era normal. Se le practicó gammagrama de paratiroides que reveló una lesión cerca del polo inferior derecho de la tiroides (Figura 6). Fue operada bajo anestesia general por medio de una incisión de 2.5 cm en el lado derecho



**Figura 5.** Gammagrama que revela la captación del radiofármaco en el área cercana al polo inferior del lóbulo izquierdo de la tiroides.



**Figura 6.** Centellografía de paratiroides mostrando captación en el área del polo inferior derecho de tiroides.

y ayudados por el detector de rayos gamma se localizó en tejidos profundos del cuello, por detrás de la arteria carótida común derecha un adenoma de 3.4 cm que pesó 3.35 g. El tiempo operatorio fue de 90 minutos. Ocho horas después de cirugía sus cifras de calcio eran de 9.5 con fósforo de 2.4. Abandonó el hospital 20 horas después sin problemas. En revisión subsecuente sus determinaciones de calcio y fósforo fueron normales y sus síntomas habían desaparecido.

A los seis pacientes se les efectuaron cuando menos tres determinaciones de calcio y fósforo antes de la cirugía, las que mostraron persistencia de hipercalcemia e hipofosfate-mia. Una determinación de paratohormona (PTH) en sangre mostró cifras elevadas en los seis casos antes de cirugía y normales unas semanas después.

### Centellografía paratiroidea

Se utilizó la técnica de dos fases con MIBI (metoxi isobutil isonitrilo) marcado con  $^{99m}\text{Tc}$  (tecnecio 99 metaestable).

El estudio centellográfico de paratiroides consistió en la inyección vía endovenosa de 20 a 25 mCi (740-925 MBq) de  $^{99m}\text{Tc}$ -MIBI con toma de imágenes iniciales 10 minutos después de la aplicación, con imágenes planas en las proyecciones anterior panorámica (que incluye cuello y tórax), anterior, oblicua derecha anterior e izquierda anterior a 30 grados del cuello. Posteriormente se tomaron imágenes anterior panorámica y de cuello a las 2 horas.

Las imágenes se tomaron en intervalos de 10 minutos, con una gammacámara Starcam 3,200 (GE Medical Systems) equipada con colimador paralelo de baja energía y alta resolución, con una matriz de 256 x 256 píxeles. Las imágenes no panorámicas se tomaron con un zoom digital de 2.5, adquiridas con analizador de pulsos colocado en pico de 140 keV y ventana total de 20%. Todas las imágenes obtenidas se valoraron en un monitor de la computadora del equipo y se expusieron en papel a color e impresiones en blanco y negro.

Se consideró un estudio positivo para presencia de adenoma paratiroideo, el hallazgo de una zona focal de acúmulo del trazador mayor que el registrado por la glándula tiroi-des y/o localizado fuera del lecho tiroideo en la imagen inicial. Esta impresión se confirmó con la persistencia del acúmulo focal que presentara un lavado menor de la actividad en su interior con respecto al tejido tiroideo en la imagen de 2 horas. Dicha anomalía se localizó de acuerdo a la imagen tiroidea obtenida inicialmente.

### Detector intraoperatorio

El sistema de detección gamma intraoperatorio utilizado fue el Neoprobe 2000 (Neoprobe Corporation) con sonda de 14 mm. El sistema de detección gamma intraoperatorio consiste de una sonda portátil recubierta de tungsteno que se introduce

al campo quirúrgico y entra en contacto con los tejidos que se están estudiando. La sonda tiene en su interior un cristal de telurio-cadmio-zinc (CdZnTe) sensible a la radiación gamma y un colimador de tungsteno que restringe el paso de la radiación al sistema sensible en una sola dirección. Esta sonda o detector está unido mediante un cable a una consola fuera del campo quirúrgico en donde se procesa la información recibida por el detector y se muestran los resultados de forma numérica, auditiva y visual de manera estática y dinámica.

La centellografía paratiroidea utilizando MIBI-99mTc es el procedimiento de imagen de elección para la localización de adenoma paratiroideo en pacientes con hiperparatiroidismo primario, principalmente por su sensibilidad y especificidad altas (mayores del 84% y en muchas series cercanas al 100% respectivamente) y costo relativamente bajo<sup>(14)</sup>. En el grupo estudiado la sensibilidad y especificidad perfectas son reflejo del bajo número de pacientes, pero se asemeja a resultados de otras series.

De las técnicas que se utilizan actualmente, la de dos fases es la más fácil de realizar y sencilla de interpretar, sin que existan diferencias significativas en cuanto a resultados con la técnica de sustracción que tiende a ser más sensible pero menos específica<sup>(15)</sup>.

El uso del método centellográfico es de suma utilidad porque disminuye los tiempos de cirugía, anestesia y recuperación en casos de hiperparatiroidismo primario con estudio positivo y principalmente en el detectar y localizar adenomas ectópicos, que son una de las causas más frecuentes de fracaso quirúrgico inicial que requieren de procedimientos diagnósticos agregados y cirugía de repetición, con los consecuentes aumentos de costos<sup>(16,17)</sup>.

La cirugía radioguiada se basa en el hecho de que el tejido que se está localizando concentra en mayor proporción material radiactivo que el tejido circundante, el cual es localizado con un equipo sensible a la radiación, de pequeñas dimensiones, que puede ser utilizado en el campo quirúrgico y que brinda información numérica, visual y auditiva de la presencia de mayor radiación en un área determinada (el tejido que se busca). Este equipo se conoce como detector gamma (en inglés gamma probe), del cual existen varios modelos. El primer uso de este tipo de tecnología se aplicó en la búsqueda del ganglio centinela y actualmente tiene otras aplicaciones como en la búsqueda de tumores endocrinos del tubo digestivo, bazo accesorios, tumores óseos y otras, incluyendo adenoma paratiroideo<sup>(18,19)</sup>.

Debido a que la mayoría de los adenomas paratiroides retienen el MIBI 99mTc en su interior en mayor proporción que la glándula tiroidea<sup>(7)</sup> y que la mayor diferencia se logra entre las 2-3 horas de la aplicación del trazador, utilizar quirúrgicamente un equipo que permita localizar la radiación emitida por el adenoma ha contribuido a desarrollar la paratiroidectomía radioguiada de mínima invasión<sup>(20,21)</sup>.

Todos los pacientes tienen estudio centellográfico previo a la cirugía, aunque no es indispensable y se puede practicar por primera vez dos horas antes del procedimiento quirúrgico. Su utilidad ha planteado el desarrollo de algoritmos para decidir qué tipo de intervención quirúrgica es más conveniente de acuerdo a los hallazgos centellográficos.

En nuestra serie, el estudio de medicina nuclear reveló la lesión hipercaptante en todos los casos, uno en la región del polo superior y dos cerca del polo inferior del lóbulo tiroideo, uno en el lado superior izquierdo, otro en la región del polo inferior del lóbulo tiroideo izquierdo y uno en mediastino anterior y superior. La tomografía computada de tórax confirmó la presencia del posible adenoma en el mediastino anterior-superior (Figura 7). Los seis pacientes fueron operados bajo anestesia general, previa a la administración endovenosa de 20 milicurios de MIBI marcado con Tecnecio 99m dos horas antes de la cirugía.

Se les efectuó una incisión de 2.3 a 3 cm inmediatamente, donde se localizaba el posible adenoma. Con ayuda del radio detector de rayos gamma (Neoprobe 2000) (Figura 8). Se logró la identificación y resección sin dificultad de los 6 adenomas en un procedimiento de 25 a 90 minutos con promedio de 45 minutos de duración. No se utilizaron canalizaciones. Al término de la operación se tomaron muestras de sangre para calcio, fósforo y paratohormona. El posoperatorio fue normal y los pacientes abandonaron el hospital en buen estado, con cifras normales de calcio y fósforo. Acudieron a consulta una semana después, sin complicaciones, sus determinaciones de PTH, calcio y fósforo dentro de lo normal.

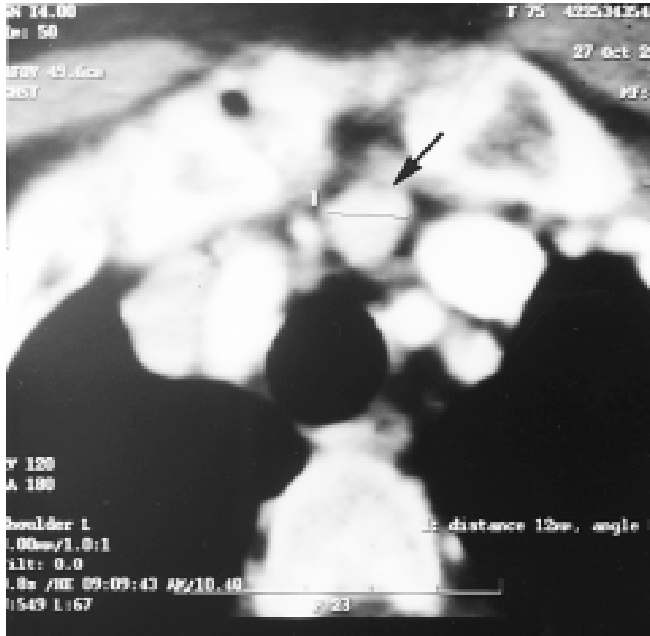Los hallazgos histopatológicos de los seis casos fueron de adenoma paratiroideo.

## Discusión

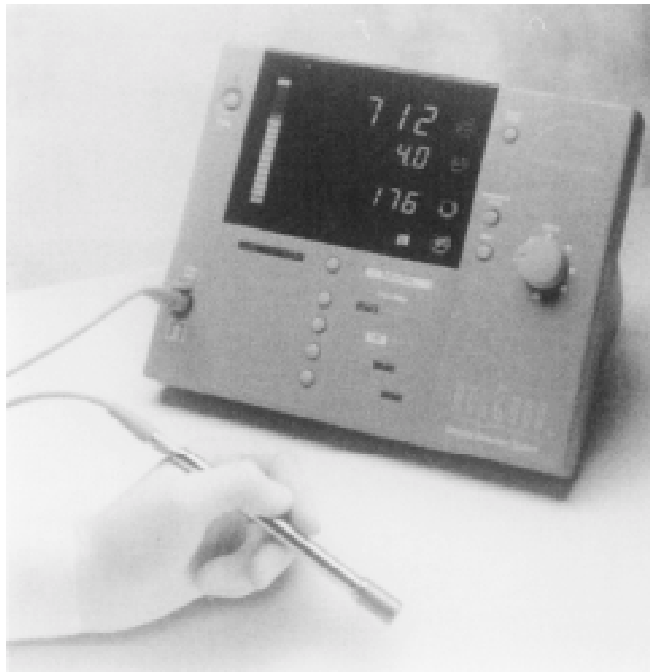
El hiperparatiroidismo es la causa más frecuente de hipercalcemia no asociada a cáncer. Esta entidad es más común en el sexo femenino y se presenta en una de cada 550 mujeres mayores de 50 años. El adenoma es la lesión responsable de la mayoría de casos de hiperparatiroidismo, encontrado en 90% de los pacientes.

El diagnóstico de hiperparatiroidismo se hace habitualmente por datos de laboratorio, antes de que se presenten las manifestaciones clínicas típicas y consiste en la elevación del calcio sérico y disminución del fósforo. Cuando se encuentran estos datos, por lo general en forma incidental, al efectuar los estudios de perfiles bioquímicos rutinarios en los exámenes de medicina preventiva, se ordena el más específico de los análisis, que es el de la determinación de paratohormona en sangre, que habitualmente está elevada.

Una vez establecido el diagnóstico, se procede a los estudios de localización, que suelen ser por ultrasonido, tomo-



**Figura 7.** Tomografía axial computada de tórax que localizó el adenoma en el mediastino anterior y superior. (Flecha).



**Figura 8.** El detector de rayos gamma (Neoprobe 2000) utilizado para la localización transoperatoria de los seis adenomas.

grafía computada y por medicina nuclear, siendo éste el más sensible y específico de los métodos usados para localizar los adenomas<sup>(22,23)</sup>.

Aunque existen en la actualidad múltiples trazadores y técnicas<sup>(24-28)</sup>, tanto planas como tomográficas (SPECT) de utilidad en la localización de adenomas paratiroides, la técnica de centellografía paratiroidea utilizada en nuestro medio es la más sencilla de realizar y muy fácil de leer. Ésta es la que utiliza exclusivamente metoxiisobutil isonitrilo (MIBI) marcado con tecnecio (<sup>99m</sup>Tc) aplicado endovenoso con una actividad de 20mCi (740 MBq) y con procedimiento de dos fases: imágenes iniciales o tiroideas obtenidas a los 10 minutos de la aplicación del trazador y que representan la suma de la actividad tiroidea y paratiroidea y la fase tardía o paratiroidea que se obtienen a las dos horas de la aplicación, en la cual habitualmente persiste la actividad paratiroidea y ha desaparecido o disminuido considerablemente la actividad tiroidea, obteniendo imágenes planas en proyección anterior y oblicuas anteriores, derecha e izquierda del cuello, e imagen panorámica de la región cervico-torácica durante la fase inicial y cuando menos, proyección anterior de cuello en fase tardía.

Los adenomas de las glándulas paratiroides concentran selectivamente el MIBI marcado con Tecnecio 99m y lo retienen durante 2 a 4 horas con respecto a la glándula tiroidea. Su mecanismo de concentración depende de varios factores, siendo los más importantes la presencia de gradientes eléctricos en células metabólicamente activas (mitocondrias principalmente) y su flujo sanguíneo alto.

Al confirmar el diagnóstico y localización, si se considera indicada la cirugía, ésta se puede hacer con técnicas de invasión mínima en lugar de las complejas y prolongadas cirugías tradicionales<sup>(29,30)</sup>.

En la actualidad, gracias a los adelantos en el diseño de instrumental para uso transoperatorio de detectores de rayos gamma, se ha simplificado aún más la cirugía mediante incisiones pequeñas, utilizando las técnicas radioguiadas que llevan al cirujano directamente al sitio del adenoma, que puede ser extirpado en pocos minutos, sin la morbilidad asociada a las grandes disecciones<sup>(31-33)</sup>.

La cirugía por mínima invasión en casos de hiperparatiroidismo primario ha evolucionado mucho en los últimos años debido a los adelantos en el diagnóstico, con la determinación de la parathormona, la detección de los adenomas con el ultrasonido, resonancia magnética, tomografía computada y principalmente el uso de medicina nuclear con el marcaje selectivo de los adenomas con MIBI y por último, con la detección radioguiada del adenoma en la sala de operaciones, lo que hace que esta cirugía, que antes era muy compleja y prolongada, se pueda efectuar ahora con técnicas de mínima invasión en unidades de cirugía de corta estancia.

## Referencias

1. Wermers RA, Khosla S, Atkinson EJ, et al. The rise and fall of primary hyperparathyroidism: a population-based study in Rochester, Minnesota, 1965-1992. *Ann Intern Med* 1997;126:433-435.

2. Silverberg SJ, Bilezikian JP. Evaluation and management of primary hyperparathyroidism. *J Clin Endocrinol Metab* 1996;81:2036.
3. Lundgren E, Szabo E, Ljunghall S, et al. Population based case-control study of sick leave in postmenopausal women before diagnosis of hyperparathyroidism. *Br Med J* 1998;317:848.
4. Van Heerden JA, Grant CS. Surgical treatment of primary hyperparathyroidism. An institutional perspective. *World J Surg* 1991;15:688-692.
5. Lucas RJ, Welsh RI, Glover JL. Unilateral neck exploration for primary hyperparathyroidism. *Arch Surg* 1990;125:982-985.
6. Di Bisceglie M, Voltolini L, Paladini P, Cacchiarelli M, Vella A, Gotti C. Ectopic parathyroid adenoma. Two cases treated with video-assist thoracoscopic surgery. *Scand Cardiovasc J* 1998;32(1):51-52.
7. Herrera MF, Reza A, Graeff A, López GCM, López LH, Ángeles A. Ectopic parathyroid adenoma in the posterior triangle of the neck. *Rev Invest Clin* 1993;45(6):589-591.
8. Morales RR, Ruano AJM, Calderón EC. Adenoma paratiroideo en la infancia. *Acta Pediatr Mex* 1998;19(3):125-129.
9. Casper Smit P, Borel Rinkes HM, van Dalen A, van Vroonhoven T. Direct, minimally invasive adenectomy for primary hyperparathyroidism. An alternative to conventional neck exploration? *Ann Surg* 2000;231(4):559-565.
10. Irvin GL, Prudhomme DL, Derso GT. A new approach to parathyroidectomy. *Ann Surg* 1994; 574-581.
11. Uldesman R. One hundred consecutive minimally invasive parathyroid explorations. *Ann Surg* 2000;233(3):331-339.
12. Goldstein RE, Blevins L, Delbeke D, Martin WH. Effect of minimally invasive radioguided parathyroidectomy on efficacy, length of stay, and costs in the management of primary hyperparathyroidism. *Ann Surg* 2000;231(5):732-742.
13. García Vicente A, Soriano Castrejón A, Rodado Marina S, Martín J, Hernández J. Minimally invasive parathyroid surgery: scintigraphy with 99mTc-sestamibi and radioguided probe surgery: preliminary results. *Rev Esp Med Nucl* 2000;19(6):403-408.
14. Casara D, Rubello D, Piotto A, Carretto E, Pelizzo MR. 99mTc-MIBI radioguided surgery for limited invasive parathyroidectomy. *Tumori* 2000;86(4):370-1.
15. Ishibashi M, Nishida H, Hiromatsu Y, et al. Comparison of technetium-99m-MIBI, technetium-99m-tetrofosmin, ultrasound and MRI for localization of abnormal parathyroid glands. *J Nucl Med* 1998;39:320-324.
16. Taillefer R, Boucher Y, Portvin C, et al. Detection and localization of parathyroid adenomas in patients with hyperparathyroidism using a single radionuclide imaging procedure with technetium-99m-sestamibi (double-phase study). *J Nucl Med* 1992;33:1801-1807.
17. Denham DW, Norman J. Cost-effectiveness of preoperative sestamibi for primary hyperparathyroidism is dependent solely upon the surgeon's choice of operative procedure. *J Am Coll Surg* 1998;186:293-304.
18. Sofferan RA, Nathan MH. The ectopic parathyroid adenoma: a cost justification for routine preoperative localization with technetium Tc99m sestamibi scan. *Arch Otolaryngol Head Neck Surg* 1998;124:649-654.
19. Keshtgar MRS, Ell PJ. Sentinel lymph node detection and imaging. *Eur J Nucl Med* 1999;26:57-67.
20. Gulec SA, Moffat FL, Carroll RG. The expanding role for intraoperative gamma probes. In: Freeman LM editor. *Nuclear medicine annual*. Philadelphia, PA, USA: Lippincott-Raven Publishers; 1997:pp.209-237.
21. Odoherty MJ, Kettle AG, Wells P, et al. Parathyroid imaging with technetium 99m-sestamibi: preoperative localization and tissue uptake studies. *J Nucl Med* 1992;33:313-318.
22. Norman J, Chheda H, Farrell C. Minimally invasive parathyroidectomy for primary hyperparathyroidism: decreasing operative time and potential complications while improving cosmetic results. *Am Surg* 1998;64:391-396.
23. Saleeb SF, Teplick SK. General case of the day. Ectopic retrosternal parathyroid adenoma. *Radiographics* 1999;19(3):823-825.
24. van Vroonhoven TJ, van Dalen A. Successful minimally invasive surgery in primary hyperparathyroidism after combined preoperative ultrasound and computed tomography imaging. *J Intern Med* 1998;243(6):581-587.
25. Mitchel BK, Kinder BK, Cornelius EC, Stewart AF. Primary hyperparathyroidism: preoperative localization using technetium-sestamibi scanning. *Clin Endocrinol Metab* 1995;80:7.
26. Caix A, Bern L, Hernández A. Efficacy of preoperative diagnostic imaging localization of technetium 99m-sestamibi scintigraphy in hyperparathyroidism. *Surgery* 1997;121:535.
27. Takami H, Satake S, Nakamura K. What are the indications for 99m-testamibi scintigraphy in hyperparathyroidism. *Clin Endocrinol* 1996;45:121.
28. Hindie E, Mellièrè D, Perlemuter L. Primary hyperparathyroidism: higher success rate of first surgery after preoperative Tc-99m-sestamibi I-123 subtraction scanning. *Radiology* 1997;204:221.
29. Takebayashi S, Hidai H, Chiba T. Hyperfunctional parathyroid glands with 99m Tc-MIBI scan: semiquantitative analysis correlated with histologic findings. *J Nucl Med* 1999;40:1792-1797.
30. Howe JR. Minimally invasive parathyroid surgery. *Surg Clin North Am* 2000;80(5):1399-1426.
31. Consensus Development Conference Panel NTH. Conference Diagnosis and management of asymptomatic primary hyperparathyroidism. Consensus Development Conference Statement. *Ann Intern Med* 1991; 114:593-597.
32. Lowney JK, Weber B, Johnson S, Doherty GM. Minimal incision parathyroidectomy: cure, cosmesis and costs. *World J Surg* 2000;24:1442-1445.
33. Cervantes J, Rojas G, García OR, Baquera HJ, Ortíz HC, Manzano AF, Lezama MA. Adenoma paratiroideo ectópico retroesternal con técnica de invasión mínima radioguiada. Informe de un caso. *Cir Gral* 2001; 23:105-108.